ЭНДОКРИННАЯ ХИРУРГИЯ, 2018, Т. 12, №1 DOI: 10.14341/serg9637 ENDOCRINE SURGERY, 2018;12(1)

Клинико-анатомические особенности кровоснабжения околощитовидных желез: серия наблюдений на аутопсийном материале

В.Ю. Малюга[1]*, А.А. Куприн[2]

[1] ГБУЗ МО "Щелковская районная больница №2", г. Щелково, Московская область, Россия

[2] ГБУЗ "Городская клиническая больница им. А.К. Ерамишанцева Департамента здравоохранения города Москвы", Москва, Россия

Гипопаратиреоз является самым частым осложнением после оперативных вмешательств на щитовидной железе. Всеми исследователями подтверждается тот факт, что основной причиной гипопаратиреоза является нарушение кровоснабжения околощитовидных желез, а также их повреждение или даже случайное удаление во время операции. Анализируя литературу, собственный опыт, мы пришли к выводу о необходимости подробного изучения типов кровоснабжения околощитовидных желез с целью предупреждения данного осложнения. Нами выполнено 46 односторонних микродиссекций и рентгенангиографических исследований артериального русла на 23 органокомплексах шеи. Выявлены 42 верхние и 43 нижние околощитовидные железы. Установлено, что основным питающим сосудом околощитовидных желез является нижняя щитовидная артерия (I тип). Связь околощитовидных желез с нижней щитовидной артерией была выявлена в 71,8% случаев. Смешанный вариант кровоснабжения (одновременно от верхней и нижней щитовидных артерий) был выявлен в 14,1% случаев (II тип). Только 10,6% желез изолированно получали питание от верхней щитовидной артерии (III тип). В 8,7% случаев в препаратах отсутствовала нижняя щитовидная артерия. В 3,5% случаев достоверно связи нижних околощитовидных желез с щитовидными артериями не выявлено. Вероятно, их питание осуществлялось за счет мелких коллатералей из окружающих органов (VI тип).

Ключевые слова: *гипопаратиреоз, кровоснабжение околощитовидных желез, профилактика послеоперационного гипопаратиреоза.*

Clinical and anatomical features of blood supply of parathyroid glands: autopsy case series

Viktor Y. Malyuga[1]*, Aleksandr A. Kuprin[2]

[1] District City Hospital №2, Moscow Region, Shchyolkovo, Russia

[2] A.K. Eramishanzeva City Clinical Hospital, Moscow, Russia

Hypoparathyroidism is the most common complication after surgery on the thyroid gland. All authors confirm the fact that the main cause of hypoparathyroidism is a violation of the blood supply of parathyroid glands, as well as their damage or even accidental removal during surgery. Having analyzed the real cases, and based on our own experience, we came to the conclusion that in order to prevent complications, we will need to study the types of blood supply of the parathyroid glands in details. To this end, we have performed 46 unilateral microdissections and X-ray angiography studies of the arterial supply at 23 organocomplexes of the neck. 42 upper and 43 lower parathyroid glands were detected. It has been established that the main feeding vessel of parathyroid glands is the inferior thyroid artery (type I). The association of glands with the inferior thyroid artery was revealed in 71.8% of cases. A mixed variant of blood supply (simultaneously from the superior and inferior thyroid arteries) was revealed in 14.1% cases (type II). Only 10.6% of the gland were fed isolated from the superior thyroid artery (type III). In addition, in 8.7% cases in the preparations there was no inferior thyroid artery. In 3.5% cases, the connections of the lower parathyroid glands with the thyroid arteries were not reliably detected. Most probably, their feeding was provided at the expense of small collaterals from surrounding organs (type VI).

Key words: *hypoparathyroidism, blood supply of parathyroid glands, prevention of postoperative hypoparathyroidism.*

The article can used under the CC BY-NC-ND 4.0 license.
Статья может быть использована на условиях международной лицензии CC BY-NC-ND 4.0.

© ОО Российская ассоциация эндокринологов, 2018
© Russian association of endocrinologists, 2018

Актуальность

Thyroid vessels must be ligated somewhere. Should they be so ligated as not to cut off the blood supply of parathyroid glandules? Replying to this question is impossible without definite knowledge of the blood supply to these little bodies.

W.S. Halsted, 1907 [1]

Гипопаратиреоз (ГПТ) является самым частым осложнением после оперативных вмешательств на щитовидной железе (ЩЖ) [2–4]. Транзиторные варианты гипокальциемии (ГКЕ) отмечаются в 0,3–83% случаев [2, 3, 5–14]. Постоянные формы ГПТ в отдаленном послеоперационном периоде встречаются реже (по различным данным, в 0,4–43%) [2, 3, 5–8, 12–15]. Кроме того, до 80% случаев проявлений ГКЕ может быть бессимптомным [8, 9, 11, 16]. Однако в связи с развитием ГКЕ увеличиваются сроки пребывания в стационаре, а следовательно, финансовые затраты на лечение пациента [2, 3]. Хроническое течение ГКЕ приводит к кальцификации нервных ганглиев и формированию ранней катаракты [13]. Постоянные симптоматические формы ГПТ встречаются реже, но значительно ухудшают качество жизни [6].

O. Thomusch и соавт., основываясь на метаанализе результатов операций, выполненных 5846 пациентам, сделали вывод, что послеоперационный ГПТ – это мультифакторный феномен. Основной причиной ГПТ является нарушение кровоснабжения околощитовидных желез (ОЩЖ), а также их повреждение или даже случайное удаление во время операции, что в свою очередь зависит от объема оперативного вмешательства [2, 3, 13, 15, 17, 18]. Именно поэтому целесообразность профилактической центральной лимфодиссекции широко обсуждается и данная операция не рекомендуется во избежание развития послеоперационной ГКЕ [2, 3, 6, 18–20]. Так, консенсусом китайских экспертов, учрежденным для создания рекомендаций по предотвращению ГПТ, было показано, что транзиторный и постоянный ГПТ после тиреоидэктомии развивался в 27,7 и 6,3% случаев соответственно, при тотальной тиреоидэктомии и односторонней центральной лимфодиссекции – у 36,1 и 7,0% пациентов, а при тотальной тиреоидэктомии с двусторонней центральной лимфодиссекцией – в 51,9 и 16,2% случаев [6].

Следует принимать во внимание и ряд дополнительных факторов, которые могут ухудшать прогноз послеоперационного ГПТ независимо от опыта хирурга и применяемой им техники операции (синдром “голодных костей” при токсическом зобе; гемодилюция, гипоальбуминемия и высвобождение антидиуретического гормона в послеоперационном периоде; изменение чувствительности к паратиреоидному гормону в связи с мутацией G-рецептора периферических клеток; пол и возраст пациента; дефицит витамина D) [3, 7, 10, 11, 14, 15, 18, 21].

Со времен работ W.S. Halsted сохранился постулат о том, что все ОЩЖ получают кровоснабжение от нижней щитовидной артерии (НЩА). Способ, предложенный Halsted, заключается в лигировании веток третьего порядка НЩА на капсуле ЩЖ [1, 7]. На основании таких анатомических данных были предприняты многочисленные попытки сравнения двух методик: перевязки основного ствола и периферического лигирования отдельных веток НЩА. Часть авторов, выполнявших периферическое лигирование НЩА, не отметили статистически значимого снижения уровня послеоперационной ГКЕ [5, 8, 10, 11, 15, 16, 22–27]. Кроме того, по данным литературы, периферическое лигирование сопряжено с риском кровотечения и повреждением возвратного гортанного нерва (ВГН) [10, 11]. Так, M. Iqbal и соавт. отметили транзиторный парез ВГН при лигировании основного ствола в 6% случаев, тогда как при перевязке сосудов на периферии – в 14% случаев [10]. В другой работе отмечают повышение кровоточивости в области ОЩЖ, если не лигировать основной ствол НЩА, таким образом, увеличивается шанс повреждения самих ОЩЖ [23].

Все же ряд авторов из разных стран выявили положительный эффект способа Halsted и отмечают статистическую значимость метода [9, 13, 17, 28–30]. G. Maralcan и соавт. не выявили ни одного случая пареза ВГН при периферическом лигировании НЩА. Кроме того, при развитии транзиторных форм ГКЕ отмечено быстрое восстановление лабораторных показателей на фоне при-

© ОО Российская ассоциация эндокринологов, 2018
© Russian association of endocrinologists, 2018

ема препаратов и отсутствие постоянных форм ГКЕ в отдаленном послеоперационном периоде [9].

Таким образом, основной проблемой при хирургическом лечении пациентов с патологией ЩЖ на сегодняшний день считается не столько повреждение ВГН и наружной ветви верхнего гортанного нерва во время операций (применение рутинной визуализации нервов, нейромониторинга обеспечило безопасность этих структур), сколько сохранение функций ОЩЖ [6, 31, 32]. По выражению N. Naseem и соавт., ГКЕ является легко клинически определяемым осложнением после операций на ЩЖ, а его проявление – чувствительным симптомом качества операции [17].

Цель

Целью данной работы является изучение кровоснабжения ОЩЖ.

Методы

Критерии соответствия

Исследование основывается на результатах микродиссекции и ретгенангиографических исследований 23 трупных органокомплексов шеи (без патологии и операций на них). Забор материала проходил в пределах собственно шеи (II листка) (классификация В.Н. Шевкуненко [33]). Сверху границей являлась горизонтальная плоскость, проходящая через подъязычную кость. Снизу комплекс ограничивался горизонтальной плоскостью, находящейся на уровне брахиоцефального артериального ствола. Комплекс органов состоял из гортани, гортаноглотки, трахеи (до бифуркации), участка пищевода, ЩЖ, сосудисто-нервного пучка (участков общей, наружной и внутренней сонных артерий, внутренней яремной вены, блуждающего нерва), участка тимуса, окружающей жировой клетчатки и мышц соответствующего фасциального пространства.

Дизайн исследования

Исследование проводилось в четыре этапа.

• **Первым этапом выполнялся поиск ОЩЖ и маркирование металлическими наконечниками, канюлирование НЩА.** С целью минимизации повреждения сосудистых структур клетчаточного пространства применялась методика щадящей препаровки тканей. Поиск ОЩЖ начинался со вскрытия париетального листка внутренней фасции шеи (IV листок) по средней линии позади пищевода и гортаноглотки. После этого отсепаровывалась фасция в латеральные стороны к области щитоперстневидного соединения, где чаще находились верхние околощитовидные железы (ВОЩЖ). Поиск нижних околощитовидных желез (НОЩЖ) начинался со вскрытия III фасциального листка шеи по средней линии, а затем и париетального листка IV фасции шеи с ревизией претрахеального клетчаточного пространства от тимуса до нижнего полюса ЩЖ. Далее выполнялось канюлирование НЩА пластиковым кубитальным венозным катетером 18G с обеих сторон. Катетер фиксировался лигатурой к сосуду. В 4 случаях поиски НЩА оказались безуспешными и канюлировалась верхняя щитовидная артерия (ВЩА).

• **На втором этапе выполнялось рентгенангиографическое исследование в режиме рентгеноскопии.** Последовательно в два катетера каждого органокомплекса вводился водорастворимый йодсодержащий контраст. После чего выполнялись рентгенограммы как в прямой проекции, так и в латеропозиции (последние были менее информативны в связи с наслаиванием двусторонних картин). На каждый органокомплекс заводился отдельный протокол, куда первично вносились цифровые ангиограммы.

• **Третий этап** заключался в микродиссекции органокомплекса с обеих сторон с выделением на всем протяжении артерий ЩЖ, ВГН и поиском ОЩЖ. Трупные ОЩЖ имели контрастный коричневый цвет по сравнению с окружающей жировой клетчаткой, что помогало их лучшей визуализации. Поиск ОЩЖ осуществлялся по сосудистым структурам. Все анатомические картины фотографировались и фиксировались в электронном виде, заносились в протокол.

• **Четвертый этап.** На основании анализа ангиограмм и результатов микропрепаровки создавалась зарисовка анатомической картины в виде рисунка-схемы, которая также заносились в протокол в электронном виде.

© ОО Российская ассоциация эндокринологов, 2018
© Russian association of endocrinologists, 2018

Продолжительность исследования

Исследование было проведено в 2018 г. с января по апрель включительно.

Этическая экспертиза

Протокол исследования одобрен локальным этическим комитетом ГБУЗ "ГКБ им. А.К. Ерамишанцева ДЗМ", выписка из протокола №01(1)-2018 от 25.01.2018.

Статистическая обработка

При планировании данной поисковой работы не была сформулирована научная гипотеза, требующая доказательства методами медицинской статистики. Результаты представлены в виде абсолютных и относительных величин.

Результаты

Объекты (участники) исследования

Нами выполнено 46 односторонних микродиссекций и рентгенангиографических исследований. Выявлено 42 ВОЩЖ и 43 НОЩЖ (итого 85 ОЩЖ).

По результатам анализа 46 ангиографических и анатомических картин аутопсийного материала нами выявлены четыре возможных варианта кровоснабжения ОЩЖ. Для дальнейшего удобства описания каждый вариант стратифицирован с помощью латинских цифр (табл. 1).

Основные результаты исследования

Выявлено, что в 71,8% случаев основным источником кровоснабжения ОЩЖ являлась НЩА (I тип). НОЩЖ кровоснабжались только этой артерией в 79,0%, а ВОЩЖ – в 64,3% случаев. При данном типе ОЩЖ интимно прилегали к ветвям НЩА. Во время ангиографического исследования меченые ОЩЖ располагались в бассейне НЩА, а также контрастировались тонкие сосудистые веточки, направляющиеся к ним (рис. 1, 2).

Во всех препаратах (100% случаев) при введении контраста в НЩА ретроградно на той же стороне контрастировалась ВЩА вплоть до общей сонной артерии (рис. 3).

II тип кровоснабжения выявлен в нашей работе у 12 (14,1%) ОЩЖ (9 ВОЩЖ, 3 НОЩЖ).

На ангиограммах во всех исследованиях были выявлены как минимум два основных анастомоза между ВЩА и НЩА, обозначенные нами как IIa и IIb типы кровоснабжения ОЩЖ:

1. Задний анастомоз, локализующийся в клетчатке по задней поверхности в области ложа ЩЖ, плотного контакта с капсулой ЩЖ не имел. Именно в этой зоне чаще выявлялась ВОЩЖ, которая в 9 (21,4%) случаях получала артериальные веточки от заднего анастомоза (IIa тип) (рис. 4).

2. Передний анастомоз располагался по переднебоковой поверхности под капсулой ЩЖ (IIb тип) (рис. 5). Выделить передний анастомоз на всем протяжении из-под капсулы даже при микродиссекции не представлялось возможным. В 3 (7,0%) случаях НОЩЖ находилась под капсулой ЩЖ, непосредственно прилежала к переднему анастомозу и питание НОЩЖ осуществлялось одновременно от двух источников.

Отмечено, что ВОЩЖ находились на разных уровнях заднего анастомоза. Вероятно, чем выше по анастомозу локализовалась ВОЩЖ от НЩА, а также чем менее выражен анастомоз (диаметр сосуда), тем большее значение имела ВЩА в кровоснабжении ВОЩЖ. Так, в 6 (14,3%) случаях при микропрепаровке и на ангиограммах достоверно

Таблица 1. Типы кровоснабжения ОЩЖ

	ВОЩЖ	НОЩЖ	Всего
I тип (НЩА)	27 (64,3%)	34 (79,0%)	61 (71,8%)
II тип (анастомозы ВЩА и НЩА)	9 (21,4%) (IIa – задний анастомоз)	3 (7,0%) (IIb – передний анастомоз)	12 (14,1%)
III тип (ВЩА)	6 (14,3%)	3 (7,0%)	9 (10,6%)
IV тип (сосуды средостения, соседних органов)		3 (7,0%)	3 (3,5%)
Выявлено всего ОЩЖ	42 (100%)	43 (100%)	85 (100%)

© ОО Российская ассоциация эндокринологов, 2018
© Russian association of endocrinologists, 2018

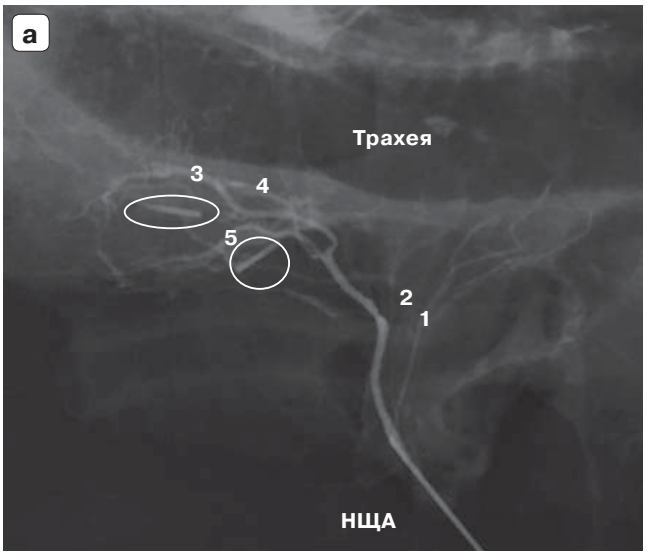

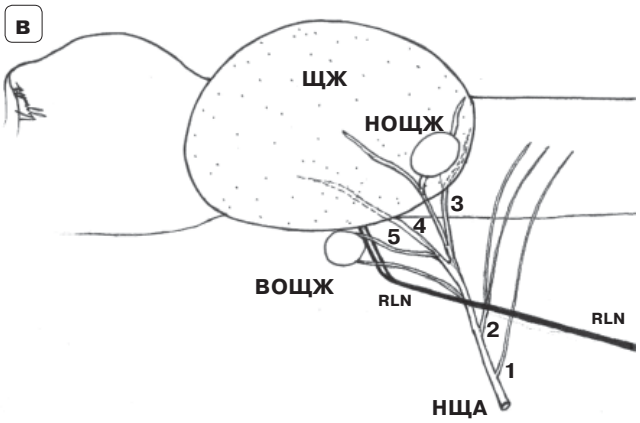

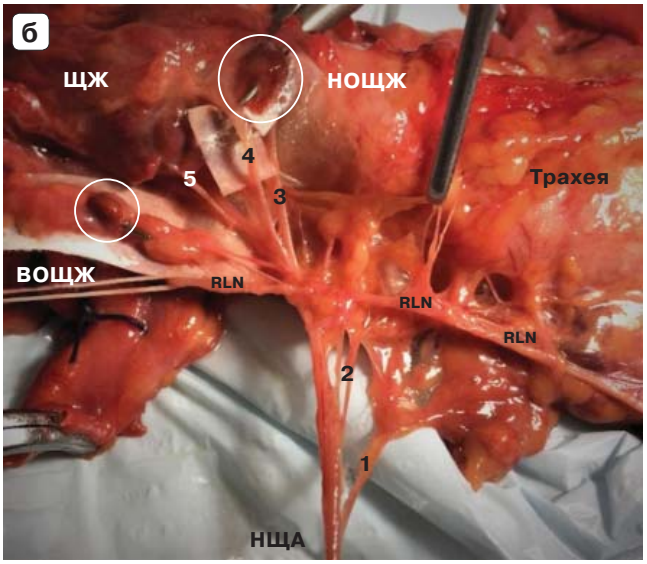

Рис. 1. I тип. Правая доля ЩЖ: 1, 2 – мелкие ветви от основного ствола НЩА, направляющиеся в претрахеальную клетчатку; 3, 4, 5 – ветви НЩА первого порядка. RLN – возвратный гортанный нерв.
а – рентгенангиограмма в прямой проекции. Контрастирована НЩА. Артерия имеет множество веток. Три основные (3, 4, 5) направляются к ткани ЩЖ, другие, более мелкие (1, 2) – в претрахеальное клетчаточное пространство. Меченные металлическими наконечниками ВОЩЖ и НОЩЖ (обведены) находятся в бассейне НЩА. Контрастированные мелкие веточки направляются к ОЩЖ.
б – микродиссекция. ОЩЖ находятся в типичном месте. Визуализированы сосудистые “ножки”, идущие к ОЩЖ от веток первого порядка НЩА (3, 4, 5). Основной ствол ВГН (RLN) располагается спереди от НЩА.
в – схема.

© ОО Российская ассоциация эндокринологов, 2018
© Russian association of endocrinologists, 2018

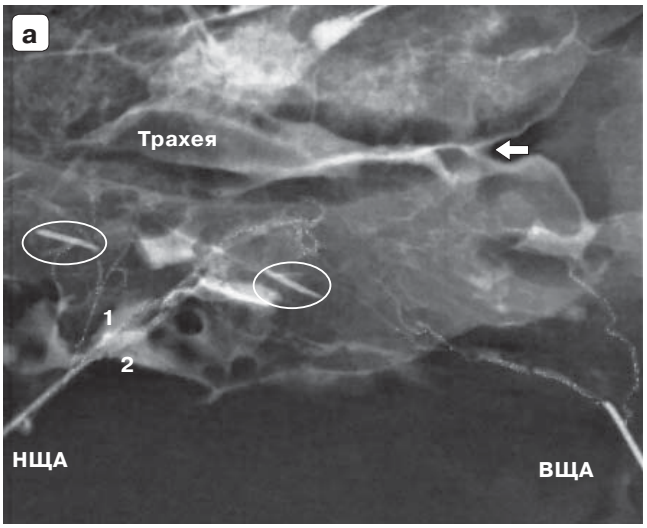

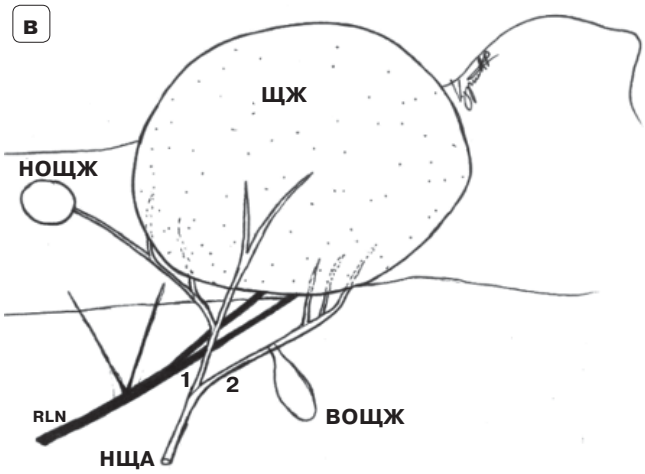

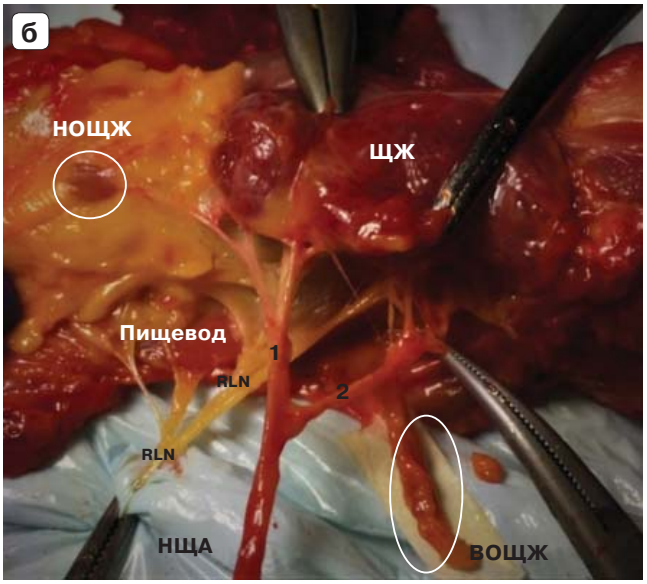

Рис. 2. I тип. Левая доля ЩЖ: 1, 2 – ветви НЩА первого порядка. RLN – возвратный гортанный нерв.
а – рентгенангиограмма в прямой проекции. Контрастирована НЩА. Артерия имеет две основные ветви первого порядка (1, 2), направляющиеся к ткани ЩЖ. Меченные металлическими наконечниками ВОЩЖ и НОЩЖ (обведены) находятся в бассейне НЩА. Контрастируются мелкие ветви, направляющиеся к ОЩЖ. Стрелка – incisura thyreoidea superior.
б – микродиссекция. ВОЩЖ расположена в типичном месте, интимно прилежит к верхней ветви первого порядка НЩА (2). НОЩЖ находится в претрахеальной клетчатке, к которой направляется веточка третьего порядка от нижней ветви НЩА (1). Деление ВГН (RLN) происходит на уровне НЩА позади ее ветвей.
в – схема.

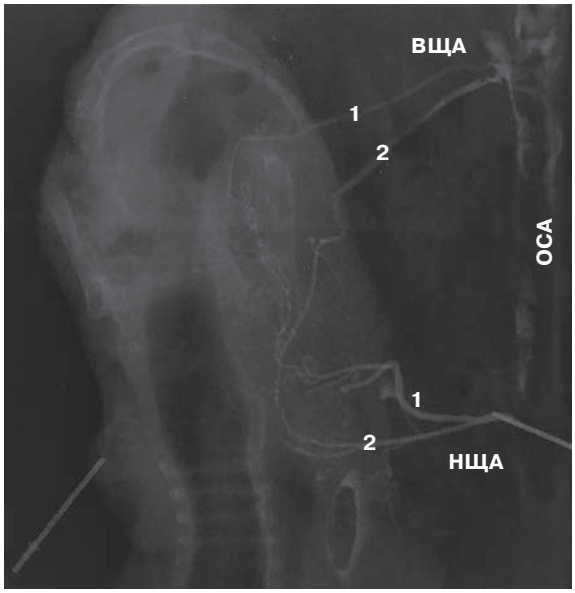

Рис. 3. Рентгенангиограмма в прямой проекции: 1 – задний анастомоз между НЩА и ВЩА; 2 – передний анастомоз между НЩА и ВЩА. ОСА – общая сонная артерия (частично контрастирована). Введен контраст в левую НЩА. Четко визуализируются два анастомоза, располагающихся по задней (1) и переднебоковой поверхности (2) доли ЩЖ.

© ОО Российская ассоциация эндокринологов, 2018
© Russian association of endocrinologists, 2018

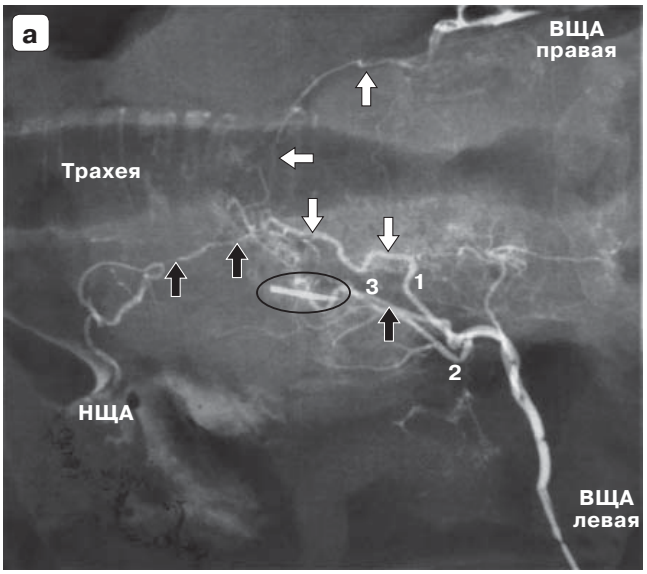

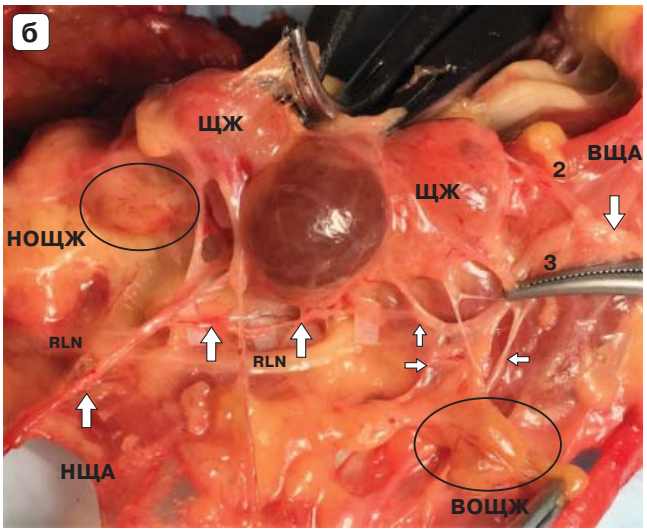

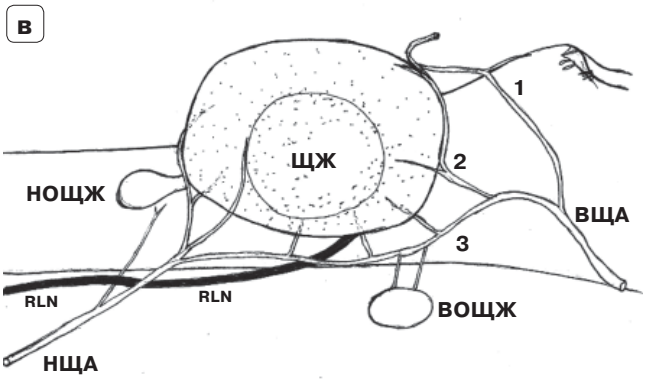

Рис. 4. IIa тип. Левая доля ЩЖ. 1, 2, 3 – ветви ВЩА первого порядка. RLN – возвратный гортанный нерв.
а – рентгенангиограмма в прямой проекции. Контрастирована ВЩА слева. Артерия имеет три ветви первого порядка (1, 2, 3), направляющиеся к ткани ЩЖ. Меченная металлическим наконечником ВОЩЖ (обведена) находится по ходу заднего анастомоза. Задняя ветвь ВЩА (3) образует анастомоз с верхней ветвью НЩА (черные стрелки). Контрастируется междолевой анастомоз между левой и правой ВЩА (белые стрелки).
б – микродиссекция. Отпрепарирован задний анастомоз (стрелки). ВОЩЖ находится в типичном месте и получает веточки от верхней трети анастомоза. НОЩЖ локализуется у нижнего полюса ЩЖ и кровоснабжается от нижней веточки НЩА. ВГН располагается позади НЩА и идет параллельно заднему анастомозу.
в – схема.

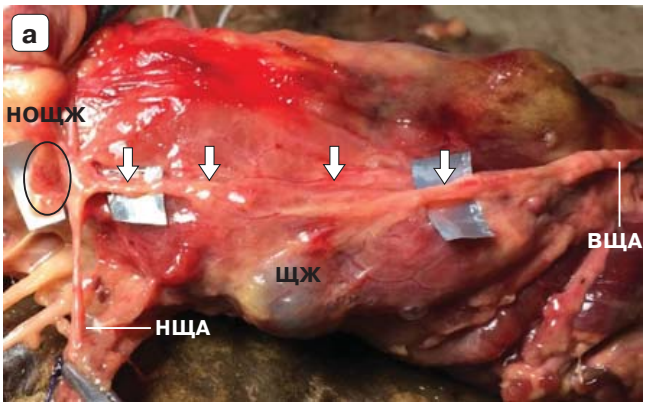

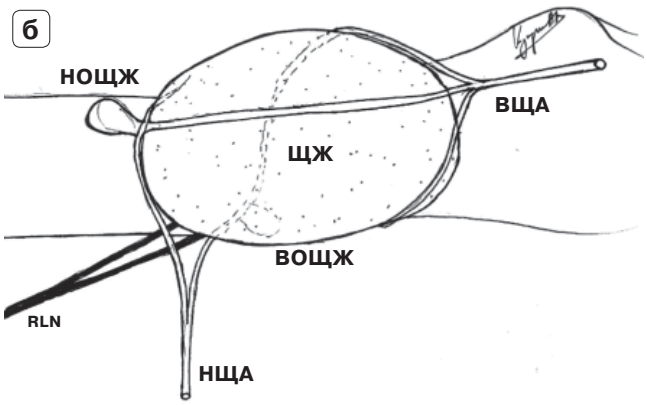

Рис. 5. IIb тип. Левая доля ЩЖ. RLN – возвратный гортанный нерв.
а – микродиссекция. Передний анастомоз находится под капсулой по переднебоковой поверхности ЩЖ (стрелки). НОЩЖ располагается на переднем анастомозе в области нижней трети анастомоза.
б – схема.

© ОО Российская ассоциация эндокринологов, 2018
© Russian association of endocrinologists, 2018

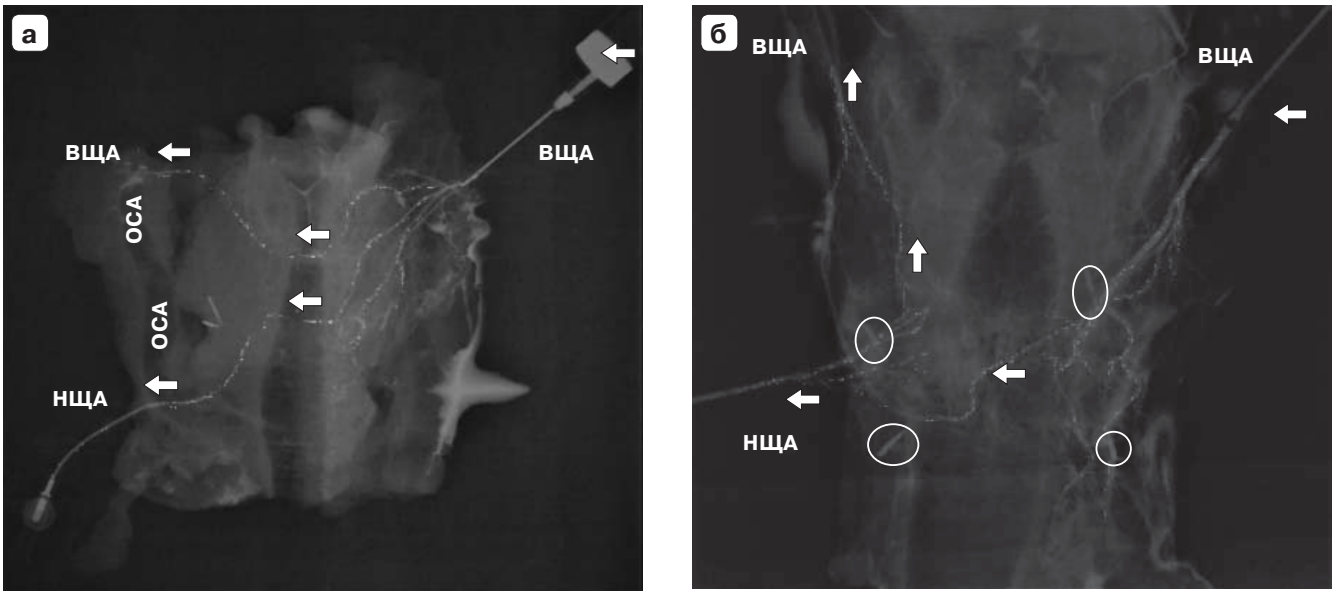

Рис. 6. Рентгенангиограммы двух органокомплексов с аномалией развития левой НЩА (прямая проекция). ОСА – общая сонная артерия. Стрелками указано направление контраста.
а, б – на первом этапе исследования выявить и канюлировать левую НЩА не удалось. Два органокомплекса с канюлированными и контрастированными левыми ВЩА. Стрелками указано распространение контраста на противоположную сторону с окрашиванием правых ВЩА и НЩА. Левая НЩА отсутствует. ОЩЖ отмечены металлическими наконечниками. Питание осуществляется на стороне атрезии за счет ВЩА.

задний анастомоз не выявлен (малый калибр соустья), а ВОЩЖ находилась достаточно высоко по задней ветви ВЩА. По-видимому, основным источником кровоснабжения ВОЩЖ в этом случае являлась ВЩА (III тип).

В 4 (8,7%) случаях в препаратах выявлена аномалия развития сосудистого русла – атрезия НЩА (справа – 1 и слева – 3) (рис. 6). Так, на рис. 6 видно, что при контрастировании ВЩА отсутствовало поступление контраста в левую НЩА.

В тех органокомплексах, где отсутствовала НЩА, все НОЩЖ характеризовались подкапсульным расположением на передней или боковой поверхности ЩЖ и кровоснабжением за счет передней ветви ВЩА (III тип) или мелких коллатералей от окружающих органов (рис. 7).

Для наглядности на рис. 8 представлена интраоперационная ситуация, когда НЩА отсутствовала и все ОЩЖ кровоснабжались ветвями ВЩА. Технически во время операции при такой аномалии выделить ОЩЖ из-под капсулы ЩЖ и сохранить их кровоснабжение от ВЩА крайне затруднительно, а при двусторонней подобной аномалии возможно развитие послеоперационного тяжелого ГПТ (рис. 8).

В 3 (3,5%) случаях связи НОЩЖ с щитовидными артериями не выявлено (НОЩЖ располагались низко в претрахеальной клетчатке). Вероятно, питание данных желез осуществлялось за счет мелких коллатералей из окружающих органов (IV тип). В одном из этих случаев определялась непарная артерия в претрахеальной клетчатке. Однако ее связь с НОЩЖ при микродиссекции не выявлена (рис. 9). На рис. 10 представлена интраоперационная картина подобного типа кровоснабжения.

© ОО Российская ассоциация эндокринологов, 2018
© Russian association of endocrinologists, 2018

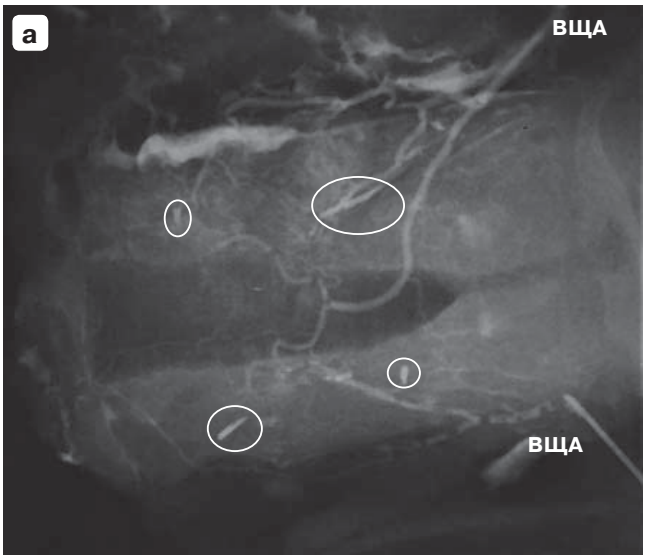

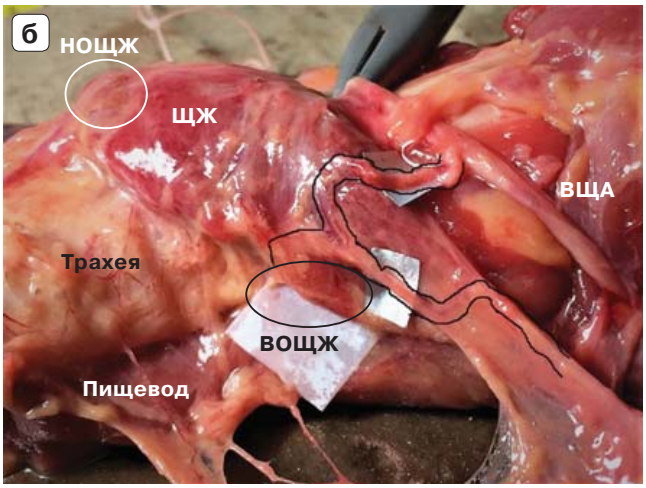

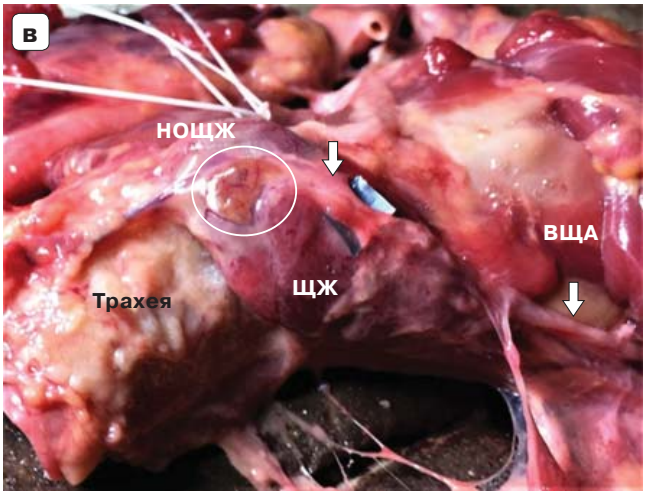

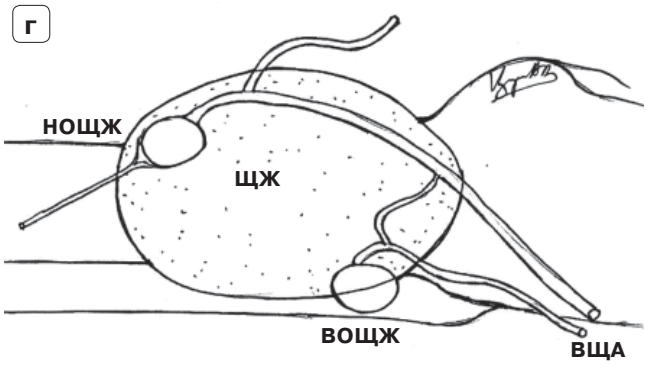

Рис. 7. III тип.
а – рентгенангиограмма в прямой проекции. Канюлированы и контрастированы правая и левая ВЩА (обе НЩА при поиске на первом этапе работы не выявлены). НЩА не контрастируются с обеих сторон. Меченные металлическими наконечниками ВОЩЖ и НОЩЖ (обведены) находятся в бассейне ВЩА.
б, в – микродиссекция. Левая доля ЩЖ. НЩА отсутствует. НОЩЖ находится на передней поверхности ЩЖ под капсулой и кровоснабжается в основном за счет передней ветви ВЩА, идущей по передней поверхности ЩЖ. ВОЩЖ располагается в типичном месте и также кровоснабжается ветками ВЩА.
г – схема. Левая доля ЩЖ.

© ОО Российская ассоциация эндокринологов, 2018
© Russian association of endocrinologists, 2018

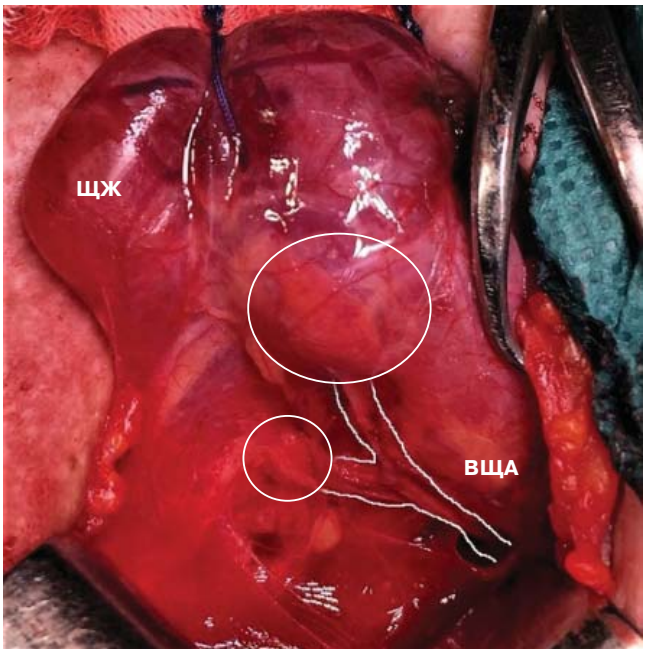

Рис. 8. Интраоперационная картина аномалии развития левой НЩА. Обе ОЩЖ (обведены) располагаются на уровне щитоперстневидного сочленения (in mid-position) и кровоснабжаются ВЩА.

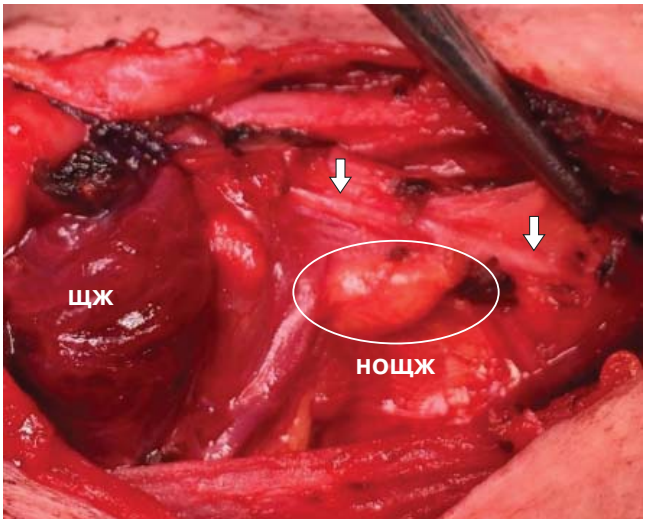

Рис. 10. Интраоперационная находка непарной щитовидной артерии (стрелки). НОЩЖ интимно прилегает к стволу этой артерии (IV тип кровоснабжения). ЩЖ – нижний полюс щитовидной железы.

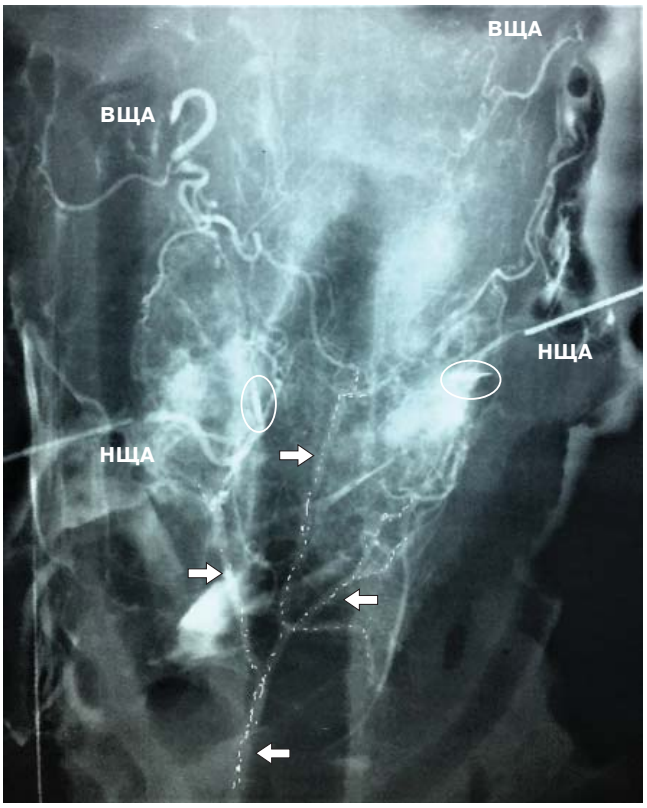

Рис. 9. Рентгенангиограмма в прямой проекции. Контраст введен в обе НЩА. Контраст ретроградно попадает в правую и левую ВЩА и непарную щитовидную артерию (стрелки). Маркированы (выделены) только ВОЩЖ. НОЩЖ находились низко в претрахеальной клетчатке и перед ангиографией не найдены и не маркированы. Их связи с щитовидными артериями при микродиссекции не выявлено.

© ОО Российская ассоциация эндокринологов, 2018
© Russian association of endocrinologists, 2018

Дополнительные результаты исследования

Для создания анатомической модели кровоснабжения ЩЖ и ОЩЖ мы попытались обобщить и систематизировать полученные результаты. С этой целью было подсчитано количество веток первого порядка ВЩА и НЩА (табл. 2), а также порядок ветвей НЩА, кровоснабжающих НОЩЖ и ВОЩЖ (табл. 3).

Как видно из табл. 2, в 59,5% случаев НЩА делится на две ветви первого порядка. ВЩА чаще (52,2%) имеет три ветви первого порядка.

В табл. 3 представлен порядок ветвей НЩА, кровоснабжающих НОЩЖ и ВОЩЖ (табл. 3).

Из табл. 3 видно, что основной питающей структурой ОЩЖ являются ветви первого и второго порядка НЩА (суммарно в 76,7% случаев).

Обсуждение

Резюме основного результата исследования

Основными артериальными структурами, питающими ОЩЖ, являются ветви первого и второго порядка НЩА. Меньшее значение в кровоснабжении ОЩЖ имеют ВЩА, непарная щитовидная артерия и сосудистые структуры окружающих органов и тканей.

Обсуждение основного результата исследования

Обсуждение значения НЩА в кровоснабжении ОЩЖ, а также периферического и центрального лигирования НЩА продолжается со времен W.S. Halsted (1907). По-прежнему отсутствуют однозначные клинические доказательства того, что центральная перевязка сосуда безопасна. Мнения современных исследователей по этому поводу разделились. При этом выборка пациентов в основной массе источников литературы невелика. Заметно выделяется метаанализ, основанный на результатах операций, выполненных 5846 пациентам с патологией ЩЖ. Авторы статистически обосновали, что центральное лигирование с обеих сторон НЩА является риском появления как транзиторного, так и постоянного ГПТ [13].

Еще одним существенным доказательством роли НЩА в кровоснабжении ОЩЖ является эмболизация НЩА у пациентов с тяжелым некупируемым тиреотоксикозом. Такая манипуляция чревата развитием ГПТ. Поэтому эмболизируют обе ВЩА как основной источник кровоснабжения самой ЩЖ и только в редких случаях одну НЩА [34].

Таблица 2. Количество веток ВЩА и НЩА первого порядка деления

	ВЩА	НЩА
Одна ветвь первого порядка (одним стволом)	4 (8,7%)	
Две ветви первого порядка	16 (34,8%)	25 (59,5%)
Три ветви первого порядка	24 (52,2%)	12 (28,6%)
Четыре и более ветвей первого порядка (рассыпной тип)	2 (4,3%)	5 (11,9%)
Итого	46 (100%)	42* (100%)

* В 4 случаях НЩА отсутствовала.

Таблица 3. Порядок веток НЩА, питающих ОЩЖ

	Количество ВОЩЖ	Количество НОЩЖ	Итого ОЩЖ
Основной ствол НЩА	3	1	4 (5,5%)
1-й порядок	11	9	20 (27,4%)
2-й порядок	17	19	36 (49,3%)
3-й порядок	5	6	11 (15,1%)
4-й порядок		2	2 (2,7%)
Итого ОЩЖ	36	37	73* (100%)

* В исследовании 12 из 85 ОЩЖ не кровоснабжались НЩА.

© ОО Российская ассоциация эндокринологов, 2018
© Russian association of endocrinologists, 2018

Контраргументом авторов, поддерживающих отсутствие разницы между центральным и периферическим лигированием НЩА, является подтверждение наличия сосудистых коллатералей к ОЩЖ от трахеи, пищевода и соседних тканей [15, 35–39]. Доказательства основываются на использовании лазерного допплеровского исследования кровотока ОЩЖ. С помощью такой оценки кровотока выявлено отсутствие нарушения питания ОЩЖ после перевязки основного ствола НЩА [35–39].

Однако ни одним из исследователей, выполнившим перевязку основного ствола НЩА, не сообщено об аномалии развития НЩА. Этот вариант анатомии выявлен не только в нашей работе, но и упомянут в ряде иностранных статей [40, 41]. Аномалия встречается достаточно часто (по нашим данным, в 8,7% случаев). J. Delattre отмечает в 10% случаев отсутствие НЩА, что встречается чаще слева [42]. Вероятно, интраоперационно такой вариант кровоснабжения оставался незамеченным, что в свою очередь может исказить результаты некоторых исследований.

В мировой литературе небольшое количество работ, посвященных описанию кровоснабжения ОЩЖ. Большинством авторов отмечено, что основной структурой, обеспечивающей кровоснабжение ОЩЖ, является НЩА. В 80–95% случаев НОЩЖ получает кровоснабжение от НЩА, а ВОЩЖ – в 68–86% [6, 15, 30, 41]. Эти данные в основном совпадают с нашими исследованиями, где НОЩЖ кровоснабжаются только НЩА в 79,0%, а ВОЩЖ – в 64,3% случаев.

ВОЩЖ эмбриологически связана с ЩЖ и, вероятно, по этой причине в 10–45% случаев дополнительно получает питание от ВЩА или анастомоза ВЩА и НЩА [32, 40, 41, 43, 44]. По данным M. Nobori, в 45% случаев существует прямой анастомоз между ВЩА и НЩА, который необходимо сохранить во время операции с целью предотвращения ишемии ВОЩЖ [32]. Китайские исследователи сделали несколько иной вывод по поводу питания ВОЩЖ. Так, они выделили три структуры, за счет которых питается ВОЩЖ. Основным источником питания, по их мнению, является задняя ветвь ВЩА, реже – анастомоз между ВЩА и НЩА, ветви НЩА, сосуды трахеи, гортани, пищевода и других соседних органов [6].

Подобные данные получены и в нашей работе. Так, при ангиографии выявлены как минимум два постоянно существующих анастомоза между щитовидными артериями одной стороны (кроме случаев отсутствия НЩА). В некоторых органокомплексах отмечены междолевые артериальные анастомозы. В 21,4% случаев задний анастомоз при микродиссекции был выделен с сосудистыми “ножками”, непосредственно прилегающими к 9 ВОЩЖ. Тем самым доказана основная роль этого анастомоза в кровоснабжении указанных ВОЩЖ. В 14,3% случаев, согласно нашим исследованиям, ВОЩЖ располагались на задних ветвях ВЩА. В этом случае роль ВЩА в кровоснабжении ОЩЖ оказалась более значимой.

Другими исследователями представлена альтернативная модель кровоснабжения ОЩЖ. Авторы утверждают, что ОЩЖ получают кровоснабжение от различных соседних органов и тканей (трахеи, пищевода, непарной артерии, тимических веток внутренней грудной артерии или даже прямыми веточками от дуги аорты). По их мнению, большой роли щитовидные артерии в питании ОЩЖ не играют [15, 35–39, 41, 43, 45]. Однако нами установлено, что только в 3,5% случаев ОЩЖ не имеют связи с щитовидными артериями и, вероятно, получают кровоснабжение за счет окружающих их органов.

Таким образом, при сравнении данных литературы с результатами нашей работы выявлено совпадение по основным позициям. Так, тип I (питание за счет НЩА) является основным вариантом кровоснабжения ОЩЖ. Вторым по распространенности является II тип – анастомозы между НЩА и ВЩА. III и IV типы встречаются реже.

В одной из работ авторами иллюстрируется подробная модель кровоснабжения ЩЖ и ОЩЖ, которая во многом согласуется с результатами нашего исследования [40] (рис. 11). Первой ветвью наружной сонной артерии, как правило, является ВЩА. Однако в ряде случаев ВЩА может непосредственно отходить от общей сонной артерии. У верхнего полюса ЩЖ она разделяется в 52,2%

© ОО Российская ассоциация эндокринологов, 2018
© Russian association of endocrinologists, 2018

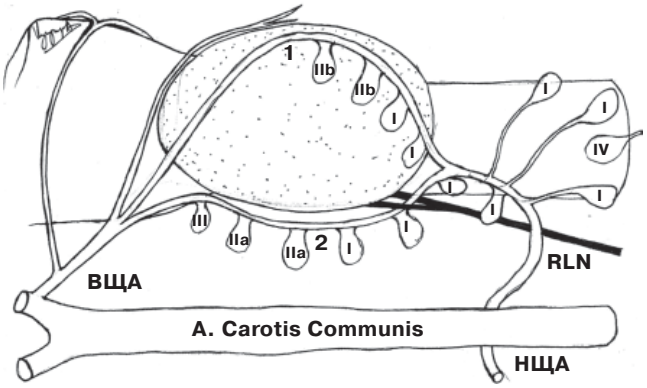

Рис. 11. Типичная картина кровоснабжения ЩЖ и ОЩЖ. 1 – передний анастомоз, 2 – задний анастомоз. I–IV – типы кровоснабжения ОЩЖ.

случаев на три ветви первого порядка. Передняя ветвь направляется по переднебоковой поверхности ЩЖ и анастомозирует с нижней ветвью НЩА. Перешейковая ветвь идет медиальнее и образует соустье с аналогичной ветвью противоположной стороны. Задняя ветвь ВЩА анастомозирует с верхней ветвью НЩА.

Основной ствол НЩА берет свое начало от щитошейного ствола подключичной артерии. Далее НЩА направляется позади общей сонной артерии к нижнему полюсу ЩЖ, где делится в 59,5% случаев на две ветви первого порядка, обеспечивая кровоснабжение ОЩЖ в 71,8% случаев. Однако при расположении ОЩЖ низко в претрахеальной клетчатке кровоснабжение может осуществляться за счет мелких веточек, отходящих от основного ствола НЩА до его деления на ветви первого порядка.

Заключение

• Основным источником кровоснабжения ОЩЖ является НЩА (I тип).

• В 59,5% случаев НЩА имеет две ветви первого порядка. Верхняя ветвь обеспечивает кровоснабжение ВОЩЖ, а нижняя ветвь – НОЩЖ.

• Основной питающей структурой ОЩЖ являются ветви первого и второго порядка НЩА.

• ВЩА является единственным источником кровообращения ОЩЖ в 10,6% случаев (III тип).

• В 8,7% случаев НЩА отсутствовала, а кровоснабжение всех ОЩЖ осуществлялось за счет ВЩА или мелких коллатералей от окружающих органов.

Дополнительная информация

Конфликт интересов. Авторы декларируют отсутствие явных и потенциальных конфликтов интересов в отношении данной статьи.

Источники финансирования. Работа и подготовка публикации выполнены на личные средства авторского коллектива.

Участие авторов. Малюга В.Ю. – концепция, дизайн, редактирование статьи; Куприн А.А. – концепция, сбор и анализ материала, написание статьи, иллюстрации. Все авторы внесли существенный вклад в проведение исследования и подготовку статьи, прочли и одобрили финальную версию перед публикацией.

Список литературы (References)

1. Halsted WS, Evans HM. The parathyroid glandules. Their blood supply, and their preservation in operation upon the thyroid gland. *Ann Surg*. 1907;46(4):489-506. doi: 10.1097/00000658-190710000-00001.
2. Song CM, Jung JH, Ji YB, et al. Relationship between hypoparathyroidism and the number of parathyroid glands preserved during thyroidectomy. *World J Surg Oncol.* 2014;12:200. doi: 10.1186/1477-7819-12-200.
3. Wang YH, Bhandari A, Yang F, et al. Risk factors for hypocalcemia and hypoparathyroidism following thyroidectomy: a retrospective Chinese population study. *Cancer Manag Res.* 2017;9:627-635. doi: 10.2147/CMAR.S148090.
4. Нурутдинов Р.М. *Профилактика и лечение осложнений при операциях на щитовидной железе:* Дис. ... канд. мед. наук. – М.; 2010. [Nurutdinov RM. *Profilaktika i lechenie oslozhneniy pri operatsiyakh na shchitovidnoy zheleze.* [dissertation] Moscow; 2010. (In Russ.)]
5. Dolapci M, Doganay M, Reis E, Kama NA. Truncal ligation of the inferior thyroid arteries does not affect the incidence of hypocalcaemia after thyroidectomy. *Eur J Surg.* 2000;166(4):286-288. doi: 10.1080/110241500750009096.
6. Zhu J, Tian W, Xu Z, et al. Expert consensus statement on parathyroid protection in thyroidectomy. *Ann Transl Med.* 2015;3(16):230. doi: 10.3978/j.issn.2305-5839.2015.08.20.
7. Kolly A, Sarathi V, Bothra S, et al. Hypocalcemia: What a surgeon should know. *World Journal of Endocrine Surgery.* 2017;9(2):72-77. doi: 10.5005/jp-journals-10002-1215.
8. Abou-Amra M, Abdel-Rahman YO. Effect of bilateral truncal inferior thyroid artery ligation on parathyroid function. *AAMJ.* 2011;9(2).

© ОО Российская ассоциация эндокринологов, 2018
© Russian association of endocrinologists, 2018

9. Maralcan G, Başkonuş I, Borazan E, et al. The effects of inferior thyroid arteries ligation type on post-thyroidectomy clinical hypocalcemia in nontoxic multinodular goiter. *Endokrinolojide Diyalog*. 2010;7(4):137-140.
10. Iqbal M, Parveen S. Recurrent laryngeal nerve palsy and hypocalcemia with and without bilateral ligation of inferior thyroid artery in total thyroidectomy. *J Surg Pakistan (International).* 2015;20(1):19-22.
11. Araujo Filho VJFd, Silva Filho GBe, Brandão LG, et al. The importance of the ligation of the inferior thyroid artery in parathyroid function after subtotal thyroidectomy. *Rev Hosp Clin Fac Med Sao Paulo.* 2000;55(4):113-120. doi: 10.1590/s0041-87812000000400002.
12. Singh H, Kumar V. Hypocalcemia in thyroid surgery: a prospective study. *Int J Sci Study.* 2017;4(12):8-11. doi: 10.17354/ijss/2017/86.
13. Thomusch O, Machens A, Sekulla C, et al. The impact of surgical technique on postoperative hypoparathyroidism in bilateral thyroid surgery: a multivariate analysis of 5846 consecutive patients. *Surgery.* 2003;133(2):180-185. doi: 10.1067/msy.2003.61.
14. Wu J, Harrison B. Hypocalcemia after thyroidectomy: the need for improved definitions. *World J Endocrine Surg.* 2010;2(1):17-20.
15. Chaudhary IA, Afridi Z, Samiullah, et al. To ligate or not the inferior thyroid artery to avoid hypocalcaemia after thyroid surgery. *J Ayub Med Coll Abbottabad.* 2007;19(2):19-22.
16. Dogru O, Kama NA, Sakrak O, et al. The effect of plasma calcium and phosphorus levels on the ligation of inferior thyroid artery. *Turk J Surg.* 1992;8(4):271-276.
17. Naseem N, Mengal MZ, Maqbool HMA. Comparison of frequency of clinical tetany between truncal ligation and peripheral ligation of inferior thyroid arteries in subtotal thyroidectomy. *PJMHS*. 2015;9(1):151-153.
18. Кузнецов Н.С., Симакина О.В., Ким И.В. Предикторы послеоперационного гипопаратиреоза после тиреоидэктомии и методы его лечения. // Клиническая и экспериментальная тиреоидология. – 2012. – Т. 8. – №2. – С. 20–30. [Kuznetsov NS, Simakina OV, Kim IV. Predictors of postoperative hypoparathyroidism after thyroidectomy and methods of treatment. *Clinical and experimental thyroidology.* 2012;8(2):20-30. (In Russ.)] doi: 10.14341/ket20128220-30.
19. Бельцевич Д.Г., Ванушко В.Э., Румянцев П.О., и др. Российские клинические рекомендации по диагностике и лечению высокодифференцированного рака щитовидной железы у взрослых, 2017 год. // Эндокринная хирургия. – 2017. – Т. 11. – №1. – С. 6–27. [Beltsevich DG, Vanushko VE, Rumyantsev PO, et al. 2017 Russian clinical practice guidelines for differentiated thyroid cancer diagnosis and treatment. *Endocrine Surgery*. 2017;11(1):6-27. (In Russ.)] doi: 10.14341/serg201716-27.
20. Wang JB, Wu K, Shi LH, et al. In situ preservation of the inferior parathyroid gland during central neck dissection for papillary thyroid carcinoma. *Br J Surg.* 2017;104(11):1514-1522. doi: 10.1002/bjs.10581.
21. Malik V, Watson GJ, Phua CQ, Murthy P. Fluctuation of corrected serum calcium levels following partial and total thyroidectomy. *Int J Clin Med.* 2011;02(04):411-417. doi: 10.4236/ijcm.2011.24069.
22. Cakmakli S, Aydintug S, Erdem E. Post-thyroidectomy hypocalcemia: does arterial ligation play a significant role? *Int Surg*. 1992;77(4):284-286.
23. Wade JSH, Goodall P, Dauncey TM, Fourman P. The course of partial parathyroid insufficiency after thyroidectomy. *Br J Surg*. 1965;52(7):497-503. doi: 10.1002/bjs.1800520705.
24. Nies C, Sitter H, Zielke A, et al. Parathyroid function following ligation of the inferior thyroid arteries during bilateral subtotal thyroidectomy. *Br J Surg.* 1994;81(12):1757-1759. doi: 10.1002/bjs.1800811215.
25. Canbeyli B, Karaoğlan M, Özenen B, et al. The role of ligation of inferior thyroid artery on hypocalcemia in thyroidectomies. *J Tepecik Hosp Turkey*. 1991;1(2):115-118.
26. Sut S, Kurt N, Yildirim M, et al. Is the parathyroid function effected by ligation of the inferior thyroid arteries during bilateral subtotal thyroidectomy? *Turk J Surg.* 1996;12(4): 293-298.
27. Kebsch A, Settmacher U, Lesser T. Bilateral truncal ligation of the inferior thyroid artery during bilateral subtotal thyroidectomy causes a decrease in parathormone without clinically manifest hypoparathyroidism: a randomized clinical trial. *Eur Surg Res.* 2015;55(3):141-150. doi: 10.1159/000437094.
28. Cocchiara G, Cajozzo M, Amato G, et al. Terminal ligature of inferior thyroid artery branches during total thyroidectomy for multinodular goiter is associated with higher postoperative calcium and PTH levels. *J Visc Surg.* 2010;147(5):e329-332. doi: 10.1016/j.jviscsurg.2010.08.020.
29. Kosinski B. Evaluation of the effect of ligation of the inferior thyroid arteries during non-radical thyroidectomy in simple goiter on selected parameters of calcium-phosphate metabolism in the body. *Ann Acad Med Stetin*. 1991;37:179-190.
30. Li ZD, Liu HW, Dong HL, Li SC. Preservation of parathyroid glands and their functions during total thyroidectomy. *Zhonghua Er Bi Yan Hou Tou Jing Wai Ke Za Zhi.* 2010;45(11):899-903.
31. Kapre M. Preservation of the parathyroids in thyroid surgery. *World Articles in Ear, Nose and Throat*. 2009;2(1).
32. Nobori M, Saiki S, Tanaka N, et al. Blood supply of the parathyroid gland from the superior thyroid artery. *Surgery.* 1994;115(4):417-423.
33. Лысенков Н.К., Бушкович В.И., Привес М.Г. *Учебник нормальной анатомии человека*. – М: Медгиз; 1958. [Lysenkov NK, Bushkovich VI, Prives MG. *Uchebnik normal'noy anatomii cheloveka.* Moscow: Medgiz; 1958. (In Russ.)]
34. Zhao W, Gao B-L, Yi G-F, et al. Thyroid arterial embolization for the treatment of hyperthyroidism in a patient with thyrotoxic crisis. *Clin Invest Med.* 2009;32(1):78. doi: 10.25011/cim.v32i1.5091.
35. Johansson K, Ander S, Lennquist S, Smeds S. Human parathyroid blood supply determined by laser-Doppler flowmetry. *World J Surg.* 1994;18(3):417-420. doi: 10.1007/bf00316825.

© ОО Российская ассоциация эндокринологов, 2018
© Russian association of endocrinologists, 2018

36. Testini M, Gurrado A, Lissidini G, Nacchiero M. Hypoparathyroidism after total thyroidectomy. *Minerva Chir*. 2007;62(5):409-415.
37. Sciume C, Geraci G, Pisello F, et al. Complications in thyroid surgery: symptomatic post-operative hypoparathyroidism incidence, surgical technique, and treatment. *Ann Ital Chir.* 2006;77(2):115-122.
38. Ander S, Johansson K, Smeds S. Blood supply and parathyroid hormone secretion in pathological parathyroid glands. *World J Surg.* 2014;20(5):598-602. doi: 10.1007/pl00012250.
39. Ander S, Johansson K, Smeds S. In situ preservation of the parathyroid glands during operations on the thyroid. *Eur J Surg.* 1997;163(1):33-37.
40. Randolph GW. *Surg Thyroid Parathyroid Glands*. 2nd ed. Philadelphia: Elsevier Saunders; 2012.
41. Arrangoiz R, Cordera F, Caba D, et al. Parathyroid embryology, anatomy, and pathophysiology of primary hyperparathyroidism. *Int J Otorhinolaryngol Head Neck Surg.* 2017;06(04):39-58. doi: 10.4236/ijohns.2017.6400.
42. Delattre JF, Flament JB, Palot JP, Pluot M. Variations in the parathyroid glands. Number, situation and arterial vascularization. Anatomical study and surgical application. *J Chir (Paris).* 1982;119(11):633-641.
43. Emedicine.medscape.com [Internet]. Kochhar A, Patel AA. Gest TR, editors. Parathyroid Gland Anatomy [updated 2013 Sep 17; cited 2018 Jun 25]. Available from: https://emedicine.medscape.com/article/1949105-overview#showall.
44. Bonjer HJ, Bruining HA. *The technique of parathyroidectomy.* In: Clark O, Duh Q, Kebebew E, et al, editors. *Textbook of Endocrine Surgery.* Philadelphia: Saunders; 1997. p. 277-283.
45. Wang C-A. The anatomic basis of parathyroid surgery. *Ann Surg*. 1976;183(3):271-275. doi: 10.1097/00000658-197603000-00010.

Информация об авторах (Authors info)

***Куприн Александр Александрович,** к.м.н. [Aleksandr A. Kuprin, MD, PhD]; адрес: г. Москва, ул. Ленская, д. 15 [15 Lenskaya str., Moscow, Russia]; ORCID: http://orcid.org/0000-0001-5810-2999; SPIN-код: 7950-8820; e-mail: fishbig04@mail.ru

Малюга Виктор Юрьевич, д.м.н., заместитель главного врача по медицинской части [Viktor Y. Malyuga, MD, PhD]; ORCID: http://orcid.org/0000-0001-8757-341; SPIN-код: 1303-6923 ; e-mail: malugav70@mail.ru

Как цитировать

Малюга В.Ю., Куприн А.А. Клинико-анатомические особенности кровоснабжения околощитовидных желез: серия наблюдений на аутопсийном материале. // Эндокринная хирургия. – 2018. – Т.12. – №1. – С. 40-54. doi: 10.14341/serg9637

To cite this article

Malyuga VY, Kuprin AA. Clinical and anatomical features of blood supply of parathyroid glands: autopsy case series. *Endocrine Surgery.* 2018;12(1):40-54. doi: 10.14341/serg9637

Рукопись получена: 19.03.2018. **Рукопись одобрена:** 13.04.2018.

Received: 19.03.2018. **Accepted:** 13.04.2018.

© ОО Российская ассоциация эндокринологов, 2018
© Russian association of endocrinologists, 2018